

Est-ce vraiment un syndrome du canal carpien? Compression proximale du nerf médian

Martin C. Normand, PhD, DC*
Martin Descarreaux, DC*

But : Cette étude vise à réviser les différents aspects cliniques et théoriques des syndromes de compression du nerf médian, afin de différencier les syndromes du canal carpien des autres compressions plus proximales du nerf médian.

Source des données : Toutes les études et données pertinentes de l'article, proviennent de recherches répertoriées dans MEDLINE entre 1966 et 1998 et de volumes de références traitant du sujet de l'article.

Résultats : Le syndrome du canal carpien est la plus fréquente compression du nerf médian. Toutefois, des compressions au coude sous le ligament de Struthers, à l'avant-bras sous le rond pronateur et le biceps et une compression de la branche antérieure du nerf médian peuvent amener des signes et symptômes semblables à ceux du syndrome du canal carpien. Ce sont les tests orthopédiques et l'évaluation neurologique (électromyographie et vitesse de conduction nerveuse) qui permettent de préciser le diagnostic et le site exact de la compression nerveuse.

Conclusion : Afin d'éviter les traitements inefficaces, il faut s'assurer, en présence des signes et symptômes d'une atteinte du nerf médian, que le diagnostic est précis et que le site et le mécanisme de compression du nerf médian ont été identifiés. Le chiropraticien possède toutes les connaissances nécessaires pour poser un bon diagnostic et orienter le patient vers les interventions les plus adéquates
(JACC 2000; 44(3):149-156)

MOTS CLÉS : chiropratique, tunnel carpien.

Purpose: This study is aimed at reviewing the different clinical and theoretic aspects of syndromes involving compression of the median nerve in order to distinguish carpal tunnel syndrome from other compressions more proximate to the median nerve.

Source of data: All of the studies and data pertinent to the article came from research indexed in MEDLINE between 1966 and 1998 and from reference volumes dealing with the subject of the article.

Results: Carpal tunnel syndrome is the most frequent compression of the median nerve. However, compressions at the elbow under the Struthers ligament, in the forearm under the musculus pronator teres and the biceps and a compression of the anterior branch of the median nerve can lead to symptoms and indications resembling those of carpal tunnel syndrome. There are some orthopedic tests and neurological evaluations that enable us to make a precise diagnosis and find the exact site of the nerve compression (electromyography and nerve conduction speed).

Conclusion: Given indications and symptoms of impairment of the median nerve, we must ensure that the diagnosis is precise and the site of the compression mechanism of the median nerve has been identified. This enables us to avoid ineffective treatments. The chiropractor has all of the knowledge necessary to make the right diagnosis and to guide the patient toward the most appropriate intervention.
(JCCA 2000; 44(3):149-156)

KEY WORDS: chiropractic, carpal tunnel.

* Université du Québec à Trois-Rivières, Département des sciences de l'activité physique, laboratoire de biomécanique.
Request for reprint: Martin C. Normand, Département des sciences de l'activité physique, Université du Québec à Trois-Rivières,
C.P. 500, Trois-Rivières (Québec) G9A 5H7.
© JCCA 2000.

Introduction

Le syndrome du canal carpien (SCC) est une condition fréquemment rencontrée en pratique chiropratique. L'approche chiropratique dans le traitement de cette compression du nerf médian au niveau du poignet semble efficace. C'est du moins ce que semblent démontrer les études de Bonebrake et al. (1990)¹ et de Davis et al. (1998)². Cependant, certains patients présentent un tableau clinique semblable à celui du SCC mais les épreuves orthopédiques et neurologiques habituelles démontrent, chez ces patients, des résultats ambigus et non concluants. La prévalence du SCC dans la population est de 1,55% mais peut-être beaucoup plus élevée chez certains groupes de travailleurs³. Il existe d'autres compressions du nerf médian aux niveaux du coude et de l'avant-bras qui peuvent provoquer des signes et symptômes qui pourraient faussement orienter le clinicien vers un diagnostic de SCC. Le syndrome du ligament de Struthers, le syndrome du rond pronateur et le syndrome du nerf interosseux antérieur sont tous des syndromes résultant d'une compression du nerf médian proximale au canal carpien. La méconnaissance de ces différentes conditions peut avoir des conséquences importantes pour les patients puisqu'elle peut mener à des traitements inutiles, inefficaces et coûteux. C'est donc pour toutes ces raisons qu'il est essentiel de connaître les signes et symptômes, les épreuves diagnostiques et les méthodes de traitements des compressions du nerf médian.

Afin de mieux saisir les implications cliniques de ces différents syndromes, nous avons parcouru différentes publications classiques qui traitent de ces syndromes de compression du nerf médian. Il ne s'agit pas ici d'une revue complète de la littérature mais plutôt d'un condensé de différents travaux et publications qui permettra de mettre en relation les aspects cliniques de toutes ces conditions.

Considérations anatomiques

Le nerf médian provient des racines nerveuses de C6, C7, C8 et T1⁴. Il chemine médialement au biceps dans la région du coude. Ensuite, il parcourt la portion antérieure de l'avant-bras où il donne quelques branches motrices dont la plus importante est le nerf interosseux antérieur. Enfin, il passe par le canal carpien au niveau du poignet où il se ramifie pour innover différentes structures de la main. C'est un nerf mixte responsable de l'innervation motrice de 12 muscles (Tableau 1) et de l'innervation sensitive d'une partie de la main⁵.

Les compressions nerveuses

Qu'elles se fassent sous un muscle, un ligament, une arcade osseuse, un ostéophyte ou encore par le biais d'une force extérieure au corps, les compressions nerveuses ont toujours les mêmes conséquences sur la physiologie nerveuse. Selon Dellon (1986)⁵, les neuropathies compressives peuvent être classées en trois catégories selon le degré de compression. Une compression légère de courte durée entraîne une ischémie nerveuse temporaire et des symptômes de paresthésies intermittentes. Les grosses fibres nerveuses qui transmettent les sensations du touché sont les premières affectées par l'ischémie. Une compression modérée d'une durée de 30 à 60 minutes amènera une démyélination locale, une modification du seuil d'excitation sensitif et moteur et des paresthésies persistantes. Enfin, le troisième degré de compression nerveuse est caractérisé par une dégénérescence Wallerienne du nerf, une anesthésie et une atrophie musculaire modérée à sévère.

Le syndrome du canal carpien^{6,7,8,9,10}

Traditionnellement, le syndrome du canal carpien se pré-

Tableau 1

Innervation motrice du nerf médian		
Carré pronateur	Fléchisseur commun superficiel des doigts	Court fléchisseur du pouce
Rond pronateur	Fléchisseur commun profond des doigts	Opposant du pouce
Fléchisseur radial du carpe	Long fléchisseur du pouce	1° et 2° lombricaux
Petit palmaire	Court abducteur du pouce	

sente sous la forme de paresthésies et/ou de douleur à la main correspondant au territoire sensitif du nerf. Les douleurs et les engourdissements sont fréquemment accentués par les mouvements répétitifs de la main et du poignet et par les flexions prolongées du poignet pendant la nuit. La douleur peut parfois être ressentie dans l'avant-bras et ce, jusqu'au coude. Sur le plan moteur, le patient peut avoir mentionné de la difficulté à manipuler de petits objets avec ses mains ainsi qu'une tendance à échapper les objets manipulés. Ces phénomènes s'expliquent par une atteinte motrice du court abducteur du pouce et de l'opposant du pouce. Dans les stades avancés, on peut observer une atrophie de l'éminence thénar. Cependant, il est plutôt rare qu'un patient se présente avec une symptomatologie classique du syndrome du canal carpien. Habituellement, les symptômes sensitifs sont vagues, ne correspondant pas parfaitement au territoire sensitif du nerf médian, et les atteintes motrices sont difficilement détectables, ce qui complique le diagnostic du clinicien.

Le syndrome du ligament de Struthers^{8,9,10,11}

Chez 0,7 % à 2,7 % de la population, on retrouve à la partie distale de la diaphyse humérale un crochet osseux qui se

dirige vers l'épicondyle latéral. Lorsqu'elle est présente, cette épine osseuse est souvent palpable. Parfois un ligament (ligament de Struthers) relie ce processus osseux à l'épicondyle latéral. L'arcade ostéo-ligamentaire formée laisse passage au nerf médian qui peut être comprimé à ce niveau (Figure 1). Cette compression neurologique entraîne des signes et symptômes semblables au SCC. Des douleurs au coude et à l'avant bras sont aggravées par l'extension des doigts ou du poignet. De plus, des douleurs similaires sont provoquées par l'extension du coude ou la supination de l'avant-bras. Une faiblesse aux muscles innervés distalement par le nerf médian peut être notée. Ces mêmes muscles peuvent démontrer des modifications de l'amplitude de l'activité musculaire. L'atteinte du muscle rond pronateur, qui n'est pas présente dans les autres syndromes de compression du nerf médian, est le meilleur indice d'une compression au coude. Les paresthésies de la main sont rares dans le syndrome du ligament de Struthers. Le traitement de choix est chirurgical et entraîne une disparition complète et immédiate des symptômes.

Figure 1. Syndrome du ligament de Struthers

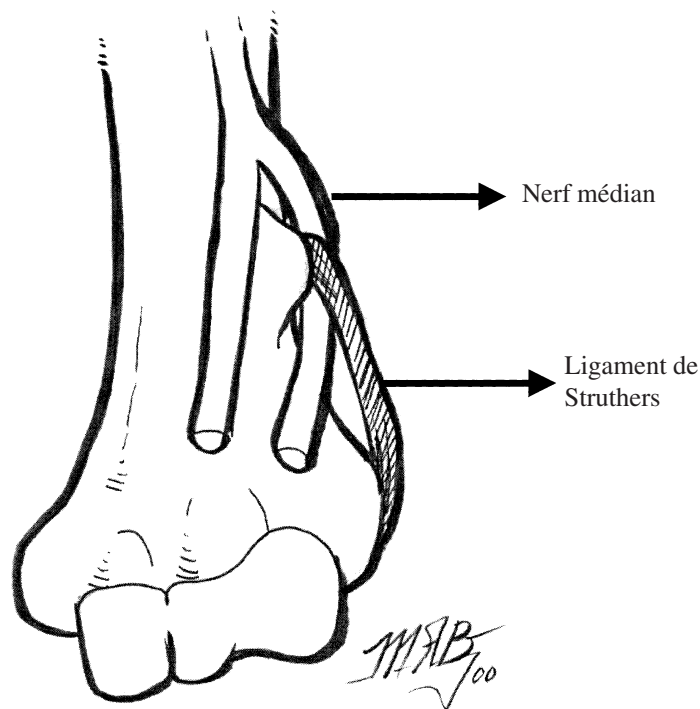
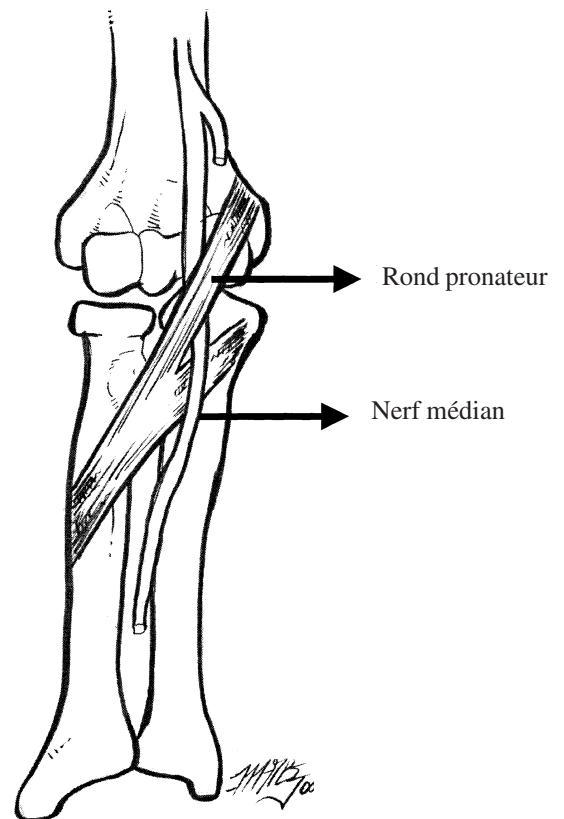


Figure 2. Syndrome du rond pronateur



Le syndrome du rond pronateur^{8,9,10,12}

Après le coude, le nerf médian parcourt l'avant-bras à sa partie antérieure, passe entre les deux chefs du muscle rond pronateur (Figure 2) et se glisse sous l'arcade du fléchisseur superficiel des doigts. Dans cette région, le nerf médian peut être comprimé sous ces deux muscles ou encore sous l'expansion aponévrotique du biceps. Ces compressions peuvent être provoquées par un traumatisme direct, des contractions répétées d'un de ces muscles ou encore par la présence de bandes fibreuses dans ces muscles. Le patient atteint de ce syndrome se plaindra de douleur à la partie antérieure de l'avant-bras. Ces compressions n'entraînent presque jamais de symptômes moteurs mais parfois des paresthésies de la main semblables à celles du SCC. Les paresthésies de la main, contrairement au SCC, ne seront pas présentes la nuit. Le clinicien notera une sensibilité au niveau du rond pronateur, un signe de Tinel positif au-dessus du site de compression et des symptômes provoqués par une pronation, flexion du ma-

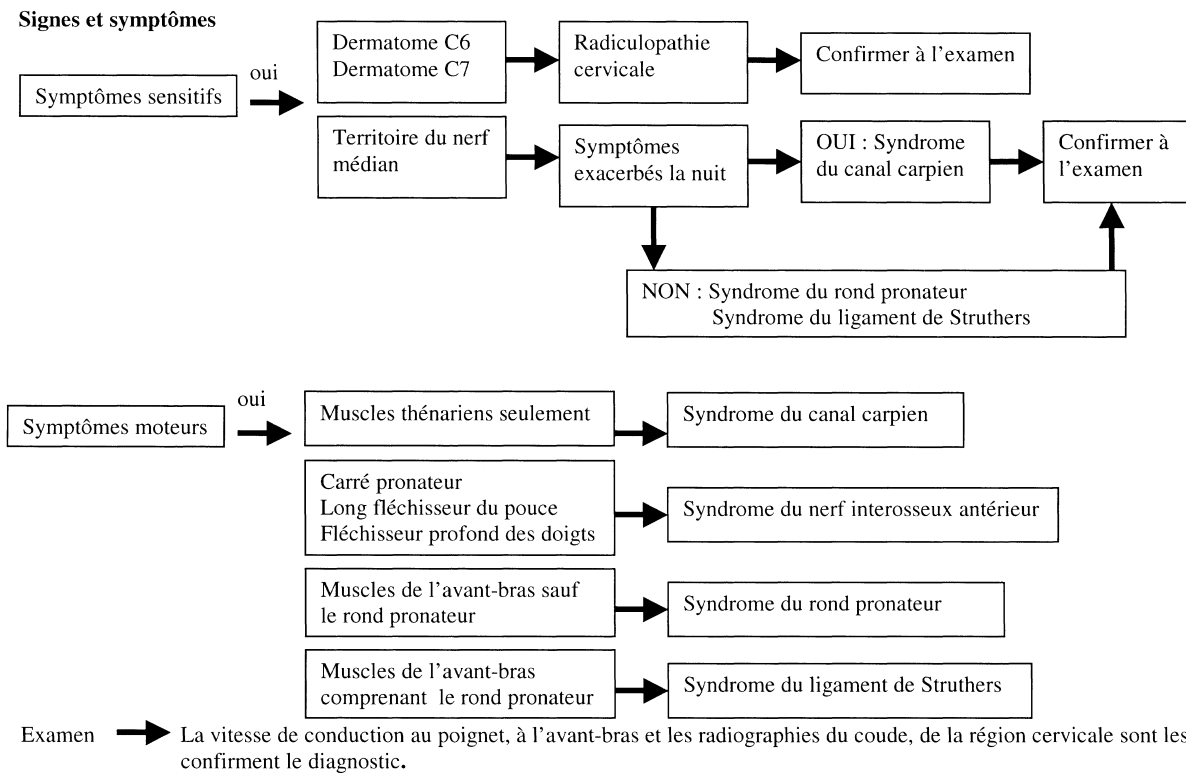
jeur ou flexion du coude résistée selon le site de compression. Les études électromyographiques démontrent une diminution de l'amplitude de la réponse musculaire dans les muscles de l'avant-bras innervés par le nerf médian et une diminution des vitesses de conduction nerveuses peuvent aider à préciser le site exact de la compression nerveuse. Puisque le nerf médian donne sa branche pour le rond pronateur avant son passage entre les deux chefs du muscle, la faiblesse du rond pronateur n'est pas un signe du syndrome du rond pronateur. Actuellement le traitement le plus fréquent est l'injection de corticostéroïdes au rond pronateur et la modification des gestes aggravant les symptômes. Lors de la présence de bandes fibreuses l'opération chirurgicale est souvent envisagée.

Le syndrome du nerf interosseux antérieur^{8,9,10,13}

Après être passé entre les deux chefs du rond pronateur, le nerf médian donne une branche, principalement motrice, qui innerve le long fléchisseur du pouce, le fléchisseur

FAIRE LE BON DIAGNOSTIC !

Voici les principaux signes et symptômes qui orientent l'examen et les traitements du clinicien.



profond des doigts (2–3) et le carré pronateur. Une compression de cette branche entraîne des douleurs à l'avant-bras et ensuite une perte de la flexion distale du pouce et de l'index (*pince pollicidigitale*). La compression du nerf interosseux antérieur peut être provoquée par des gestes répétitifs du poignet, une fracture radiale, un trauma direct ou la présence de bandes fibreuses. Une diminution de la force en pronation est moins évidente à cause de la compensation du rond pronateur. Pour minimiser l'effet du rond pronateur, on évalue la pronation avec une flexion du coude à 90 degrés. Il n'y aucune paresthésie associée à ce syndrome qui implique une branche nerveuse motrice. L'électromyographie des trois muscles innervés par le nerf interosseux antérieur permet de confirmer le diagnostic. Les traitements conservateurs semblent donner de bon résultats mais la chirurgie doit être envisagée dans certains cas.

Toutes les pathologies de la région cervicale qui affectent la racine de C6 peuvent donner des symptômes qui s'apparentent à ceux du SCC¹⁰. L'arthrose avancée et une hernie discale cervicale peuvent entraîner une radiculopathie à C6. Les syndromes radiculaires affecteront des muscles et des territoires sensitifs différents de ceux qu'entraîne une compression simple du nerf médian.

De plus, les symptômes radiculaires pourront être reproduits par des tests orthopédiques spécifiques (différents tests de compression) à la région cervicale. Le syndrome de double compression du nerf médian peut parfois être confondu avec le SCC. Une compression proximale du nerf médian entraîne une plus grande vulnérabilité de la partie distale du nerf et le rend plus fragile aux forces compressives du canal carpien. Ce syndrome (double-crush)¹⁴ est toutefois difficile à diagnostiquer car la reproduction de la symptomatologie est souvent impossible en milieu clinique. Le syndrome du défilé thoracique, même s'il affecte plus souvent la partie inférieure du plexus brachial, peut donner des engourdissements, douleurs et faiblesses aux mains. Ce sont les résultats des tests orthopédiques spécifiques à ce syndrome, de l'électromyographie et les valeurs de vitesses de conduction nerveuses qui éliminent les possibilités de SCC.

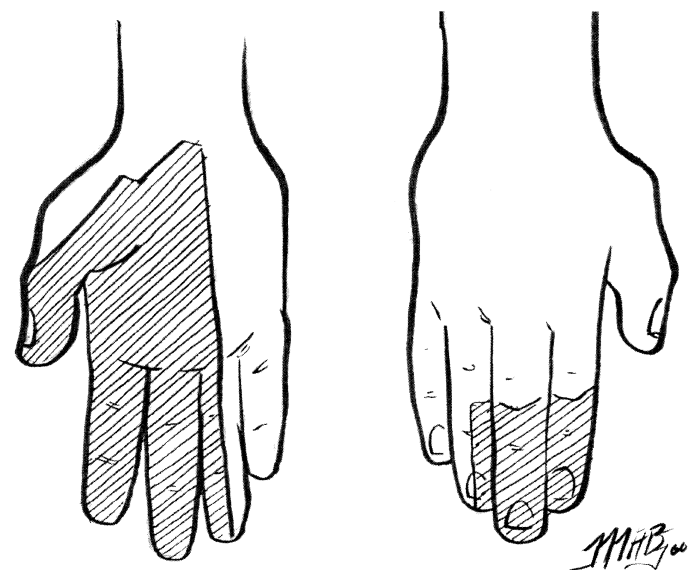
Faire le bon diagnostic^{8,9,10,11,12,13}

Lorsqu'un patient présente des symptômes qui ressemblent à ceux du syndrome du canal carpien, il faut s'assurer de faire une évaluation exhaustive des signes et symptô-

mes du patient avant de poser un diagnostic. Les signes moteurs et les signes sensitifs sont souvent les plus importants pour orienter le clinicien vers un diagnostic juste et précis lors de pathologies impliquant une compression nerveuse périphérique.

Le territoire sensitif du nerf médian couvre la face palmaire de la main incluant les trois premiers doigts et la moitié médiale du quatrième doigt. Il est aussi responsable de l'innervation sensitive des phalanges moyennes et distales des deuxième et troisième doigts ainsi que de la demi médiale des phalanges moyennes et distales du quatrième doigt (Figure 3). Une radiculopathie impliquant la sixième ou la septième racine nerveuse cervicale pourra donner des symptômes sensitifs dans un territoire semblable à celui du nerf médian. Cependant, ces changements seront notés sur tout le dermatome de la racine impliquée. Dans le doute, il faut s'assurer que notre examen comprendra une évaluation orthopédique (test de compression) et radiologique de la région cervicale. Enfin une radiculopathie de C6 entraînera une diminution du réflexe stylo-radial tandis qu'une radiculopathie de C7 entraînera une diminution du réflexe tricipital. Quel que soit le niveau de compression du nerf médian, il est toujours possible qu'il y ait des symptômes sensitifs au niveau de la main. Seul le syndrome de compression de la branche

Figure 3. Territoire sensitif du nerf médian



interosseuse antérieure (strictement motrice) ne présentera pas d'atteinte sensitive. Des symptômes sensitifs qui sont exacerbés la nuit, correspondent généralement à un syndrome du tunnel carpien. On confirme ou infirme cette possibilité à l'aide des tests orthopédiques spécifiques pour chaque type de compression et surtout grâce aux évaluations des vitesses de conduction nerveuse au poignet et à l'avant bras.

Les atteintes motrices qui sont présentes lors des compressions importantes du nerf médian sont souvent subtiles et difficiles à évaluer cliniquement. Une atteinte des muscles thénariens, opposant du pouce et court abducteur du pouce, sans atteinte aux muscles de l'avant-bras nous oriente vers une compression du nerf médian au niveau du canal carpien. Les figures 4 et 5 illustrent la façon d'évaluer la force des muscles thénariens. L'atteinte motrice du carré pronateur, du long fléchisseur du pouce et du fléchisseur profond des deuxième et troisième doigts est caractéristique d'une atteinte du nerf interosseux antérieur. Les

figures 6, 7 et 8 nous indiquent comment évaluer une atteinte motrice de ces trois muscles. Dans le cas où les autres muscles innervés par le nerf médian seraient affectés, la compression se produit au niveau du coude (syndrome du ligament de Struthers) ou de l'avant-bras (syndrome du rond pronateur). Comme nous l'avons mentionné plus tôt, une atteinte motrice du rond pronateur ne sera présente que lors d'une compression au niveau du coude. La figure 9 nous indique comment évaluer une atteinte motrice du rond pronateur. Enfin, toutes atteintes des muscles innervés par le nerf médian peuvent être confirmées par électromyographie.

Conclusion

Même si les compressions proximales du nerf médian sont beaucoup moins fréquentes que le syndrome du canal carpien, il est fort probable que le chiropraticien qui rencontre plusieurs patients par semaine soit un, jour où l'autre confronté à une de ces trois problématiques. L'évaluation de la

Figure 4. Court abducteur du pouce



Figure 5. Opposant du pouce

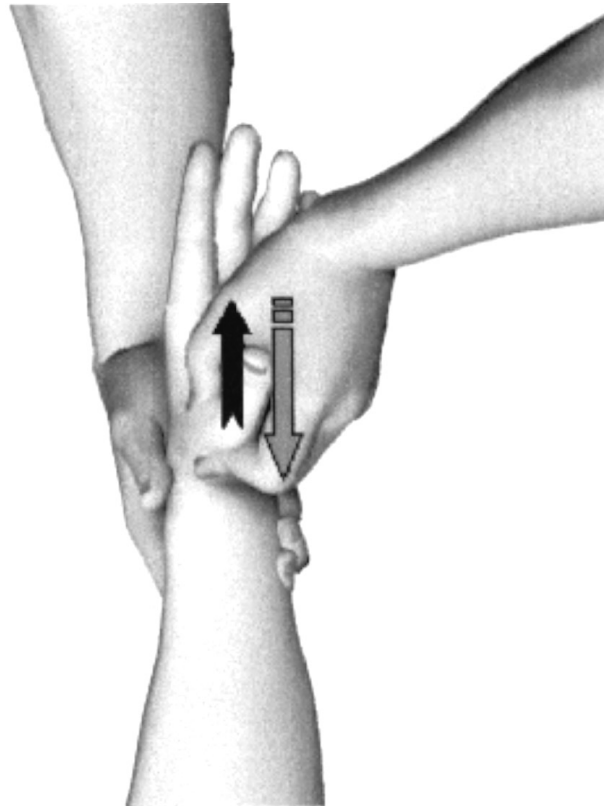


Figure 6. Carré pronateur

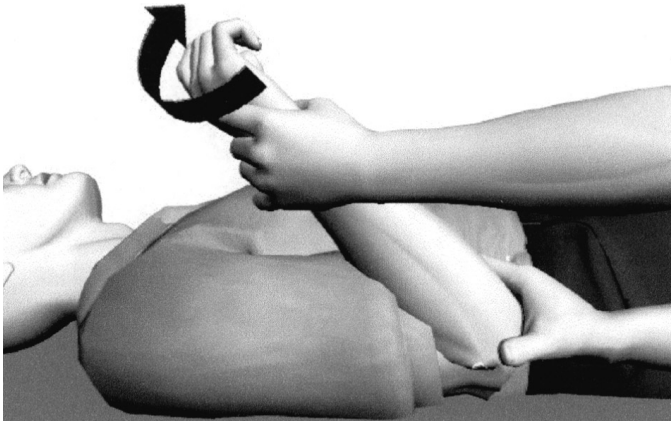


Figure 7. Long fléchisseur propre pouce

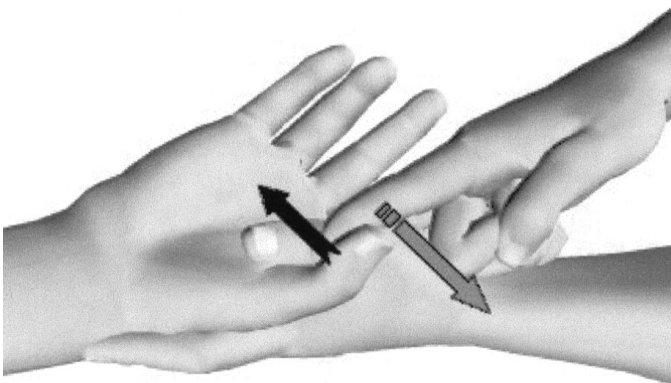


Figure 8. Fléchisseur profond des doigts




Figure 9. Rond pronateur



force musculaire, des différentes modalités sensibles, les tests orthopédiques et les radiographies sont des outils diagnostics couramment utilisés par les chiropraticiens. À l'aide de ces outils, le chiropraticien peut obtenir un tableau clinique précis qu'il pourra compléter avec l'évaluation de la vitesse de conduction nerveuse et d'électromyographie qui sont facilement accessibles. L'anamnèse est très importante car cette dernière nous révélera souvent d'importants indices quant à la nature précise de la condition. La durée des épisodes de douleur et leur moment d'apparition, les facteurs déclencheurs atténuant et provoquant les symptômes, le type de travail ou d'activité sont toutes des informations qui devraient intéresser le chiropraticien lors de l'évaluation initiale.

Nous devrions tous être prudents lorsqu'un patient prétend souffrir du syndrome du canal carpien. Tous les types de compression du nerf médian doivent être envisagés dans le diagnostic différentiel du syndrome du canal carpien.

Remerciements

Nous aimerions remercier M. Pierre Black et M. Marc-André Boivin pour leur participation à la conception des illustrations de cet article ainsi que M. François Brunelle, D.C. pour l'aide apportée dans la recherche bibliographique.

Références

- 1 Bonenrake al. A treatment for carpal tunnel syndrome : evaluation of objective and subjective measures. JMPT 1990; 13(9):507–520.
- 2 Davis Thomas P, et al. Carpal tunnel syndrome : conservative and non conservative treatment. A chiropractic physician's perspective. JMPT 1998; 21(5):356–362.
- 3 Nordstrom et al. Risk factors for carpal tunnel syndrome in a general population. Occup Environ Med 1997; 54:734–740.
- 4 Kendall, McCreary, Provance. Les muscles, Éditions Pradel, Paris 1995: 237–264.
- 5 Dellon et al. Sensory recovery in replanted digits and transplanted toes : a review. J Reconstructive Microsurgery 1986; 2(2):123–9.
- 6 Caillet R. La main, Masson, Paris: 1978: 10–35.
- 7 Kuhlman KA, Hennessey WJ. Sensitivity and specificity of carpal tunnel syndrome signs. Am J Phys Med Rehabil 1997; 76(6):451–457.
- 8 Wertsch et al. Median nerve anatomy and entrapment syndromes: a review. Arch Phys Med Rehabil 1982; 63:623–626.
- 9 Gross PT, Jones HR. Proximal median neuropathies: electromyographic and clinical correlation. Muscle & Nerve 1992; 15:390–395.
- 10 Dupuis-Leclaire. Pathologie médicale de l'appareil locomoteur, Edisem, St-Hyacinthe, Québec 1991: 598–604.
- 11 Laha et al. Entrapment of median nerve by supracondylar process of the humerus. J Neurosurgery 1977; 46:252–255.
- 12 Hartz, al. The pronator teres syndrome :compressive neuropathy of the median nerve, J Bone Joint Surg 1981; 63(6):885–890.
- 13 Nakano KK, Okihiro MM. Anterior interosseous nerve syndromes. Archives of Neurology 1977; 34(august):477–480.
- 14 Marino Kurt A. Double crush syndrome: chiropractic care of an entrapment neuropathy. JMPT 1991; 14(4):262–265.
- 15 Hinzelin Roger. Guide pratique d'électromyographie dans les lésions des nerfs périphériques. Maloine S.A. Éditeur Paris 1979 : 100–104.

2nd CANADIAN CHIROPRACTIC SCIENTIFIC SYMPOSIUM IS COMING

Mark Your Calendars NOW!

October 21–22, 2000, Toronto

Contact: | DR. ALLAN GOTLIB DC
CANADIAN CHIROPRACTIC ASSOCIATION
TEL: 416-781-5656 ext. 224
FAX: 416-781-0923
EMAIL: algotlib@ccachiro.org